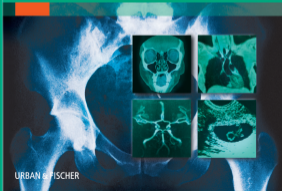




P. Fleckenstein · J. Trantum-Jensen  
Deutsche Bearbeitung von Wilhelm Firbas

# Röntgenanatomie

Normalbefunde in Röntgen, CT, MRT,  
Ultraschall und Szintigraphie



URBAN & FISCHER